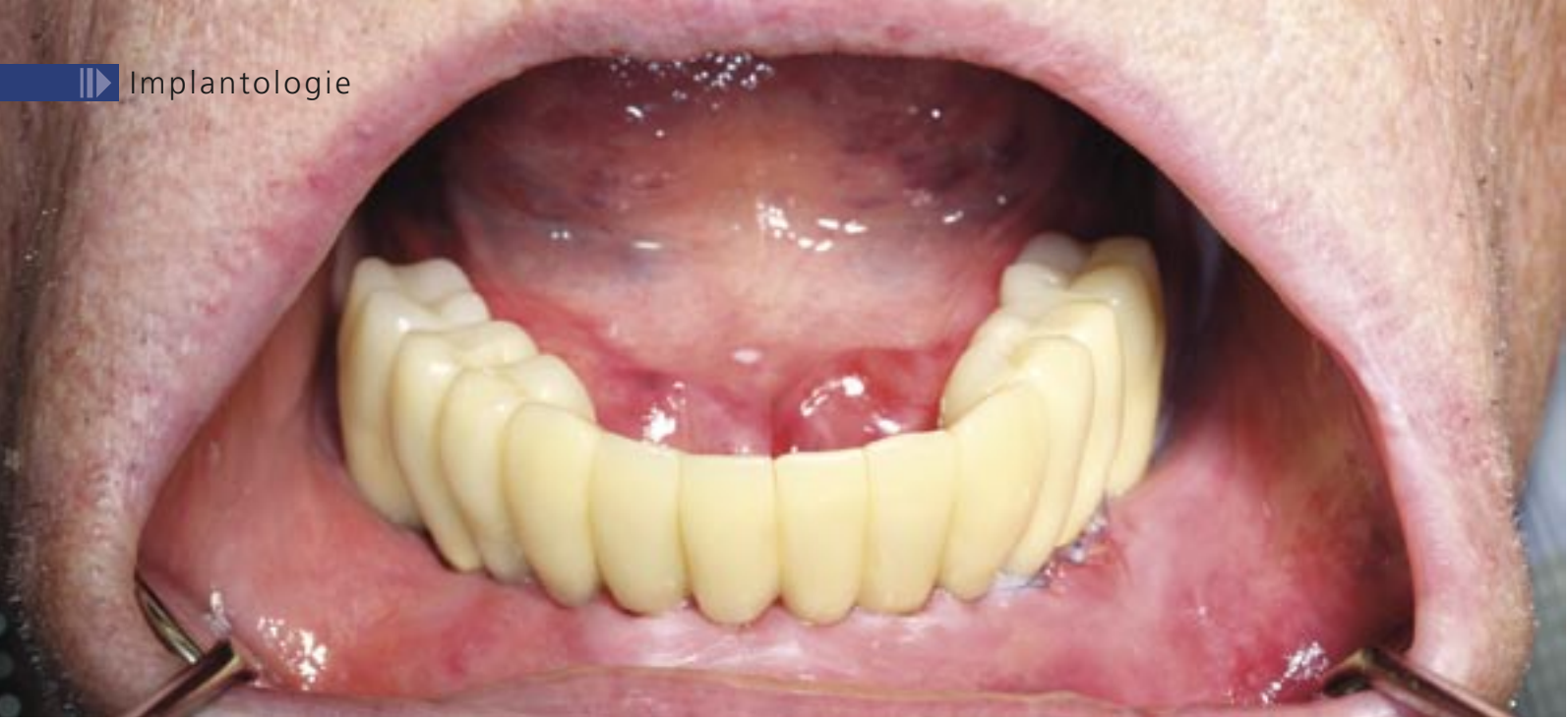



Das alphatech® Angulationskonzept

## Ein implantat-prothetisches Konzept für den zahnlosen Kiefer

► Robert Böttcher, Nadine Handschuck

### Indizes: zahnloser Kiefer, Angulation, Sofortversorgung

Der demografische Wandel der Gesellschaft zu Gunsten der älteren Bevölkerungsgruppen und der steigende Anspruch auch jüngerer Patienten hat unmittelbare Konsequenzen für die Zahnheilkunde. Konzepte, die auf die individuellen Bedürfnisse und Ansprüche der Einzelnen eingehen, sind nötig. Dabei sind Parameter, wie Funktionalität, Ästhetik, Behandlungssicherheit und die Versorgung mit festen Zähnen - wenn möglich sofort - wichtige Entscheidungskriterien für Patienten und Behandler.

Das alphatech® Angulationskonzept - ein implantat-prothetisches Konzept für den zahnlosen Kiefer - mit reduzierter Implantanzahl, unter Umgehung der Augmentation im Seitenzahngelände, bei gleicher Behandlungssicherheit für Patient und Behandler. Dafür werden in den zahnlosen Unterkiefer vier Implantate zur Aufnahme einer festen, verschraubten Brücke - auch als Sofortversorgung - inseriert. Im Oberkiefer müssen für eine entsprechende Versorgung mindestens 6 Implantate inseriert werden. Dabei werden im Oberkiefer die beiden distalen Implantate unter Vermeidung der Sinusbodenelevation, von distal nach mesial im 35° Win-

kel geneigt, inseriert. Im Unterkiefer werden, unter Schonung des Nervus mentalis, die Implantate im 35° Winkel von distal nach mesial geneigt inseriert. Die mittleren Implantate werden parallel ausgerichtet. Das Konzept bzw. das Behandlungsprotokoll soll am folgenden Patientenfall vorgestellt werden.

### Anamnese und Röntgen

Ein 85-jähriger körperlich und geistig rüstiger Herr mit Totalprothesen im Ober- und Unterkiefer stellte sich im März 2010 in der Praxis zur implantologischen Beratung vor. Er äußerte den Wunsch, im

Unterkiefer wieder mit festen Zähnen versorgt zu werden. Nach klinischer und röntgenologischer Untersuchung (Abb. 1) wurde der Patient über die verschiedenen Versorgungsmöglichkeiten zur Verbesserung des Prothesenhaltes aufgeklärt. Ebenso wurde ihm erklärt, wie mit Hilfe des alphatech® Angulationskonzeptes der untere Zahnersatz wieder fest gestaltet werden könnte.

### Anatomische Abformung und Herstellung der Scanschablone

Die Kiefer wurden für die Situationsmodelle abgeformt, und eine vertikale und horizontale Kieferrelationsbestimmung durchgeführt. Mit Hilfe dieser vorbereitenden Maßnahmen wird im Labor eine Scanschablone hergestellt. Da in unserer Praxis das SICAT Implant seit vielen Jahren als Diagnostikprogramm zum Einsatz kommt, wird auch die Scanschablone entsprechend hergestellt (Abb. 2). Die Zahnaufstellung entspricht der späteren endgültigen Versorgung. Für die SICAT-Scanschablone wird eine Platte mit Glaskugeln auf der Okklusionsebene befestigt. Diese dient als Referenzierung für die anschließende DVT-Aufnahme bzw. deren Auswertung.

### DVT und Auswertung

Die Scanschablone wird auf ihren Sitz im Patientenmund kontrolliert, und anschließend die DVT-Aufnahme erstellt. Der Datensatz wird mit der Diagnostiksoftware befundet und bearbeitet, die Implantatplanung durchgeführt und der Planungsreport erstellt (Abb. 3 und 4). Dabei muss entschieden werden, ob die Bohrschablone schleimhautgetragen lagestabil eingesetzt werden kann, über eine Knochenschraube fixiert werden muss oder ob eine dentale Abstützung gegeben ist.

Erst nach diesem Schritt war eine genaue Aussage möglich, ob das Angulationskonzept die optimale Therapieform für diesen Patienten ist. Die 35° angulierten Implantate werden virtuell positioniert, mit Sicherheitsabstand zum Foramen Mentale. Anschließend wird der Datensatz auf CD gebrannt, sowie die Modelle und die Scanprothese zu SICAT nach Bonn versandt. Dort wird aus der Scanschablone die Bohrschablone generiert.

### Operation

Nach Überprüfung auf Vollständigkeit der Lieferung und Übereinstimmung der Bohrschablone mit der Planung kann die Operation durchgeführt werden. Unter lokaler Betäubung wird die Bohrschablone, die in diesem Fall rein schleimhautgetragen ist, eingesetzt und der stabile Sitz geprüft (Abb. 5 und 6).

Nach Markierung der Schleimhaut durch die Bohrschablone werden die Perforationsstellen gestanzt.

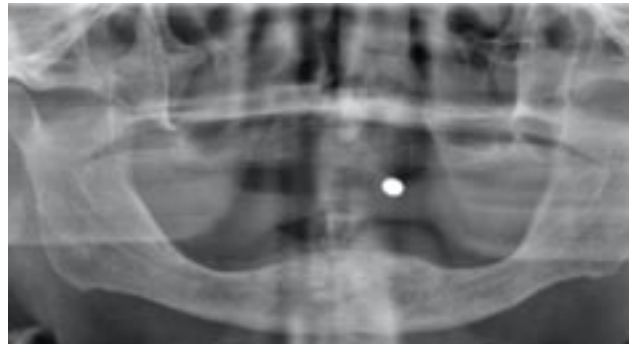

Abb. 1: Ausgangssituation des 85-jährigen Patienten. Interforaminal ausreichend hohes Knochenangebot. Foramen mentale in regio 35 und 45.

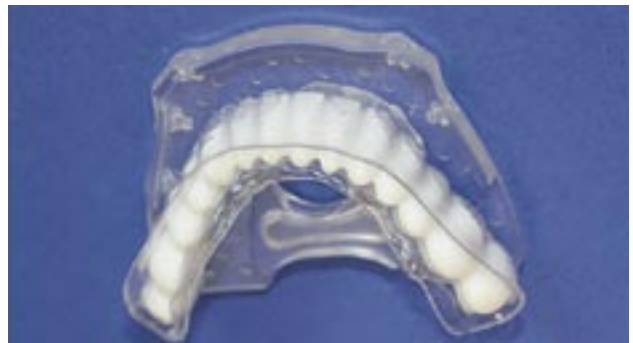

Abb. 2: Laborgefertigte Scanschablone. Die Platte mit Glaskugeln als Referenzmarker gehört zum Kit von SICAT.

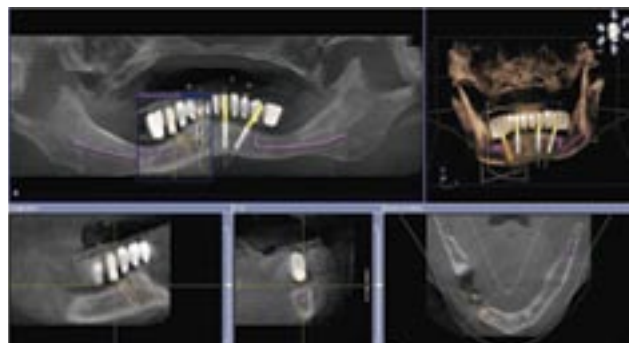


Abb. 3: 3D-Planung zum Angulationskonzept mit SICAT Implant. Die distalen Implantate werden 35° anguliert eingesetzt unter Schonung des Nervus mentalis. Der Durchtrittsbereich sollte in regio 35 bzw. 45 sein. Die Implantatlängen 14, optimaler 16 mm, mit einem Durchmesser von 3,8 oder 4,3 mm.

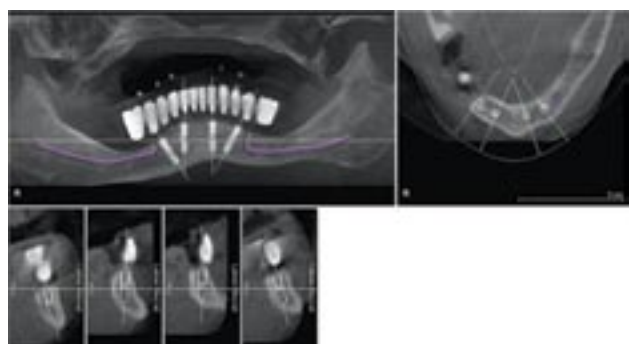


Abb. 4: Der generierte Planungsreport enthält die Übersicht über die geplanten Implantate und wird der Bestellung der Bohrschablone beigelegt.

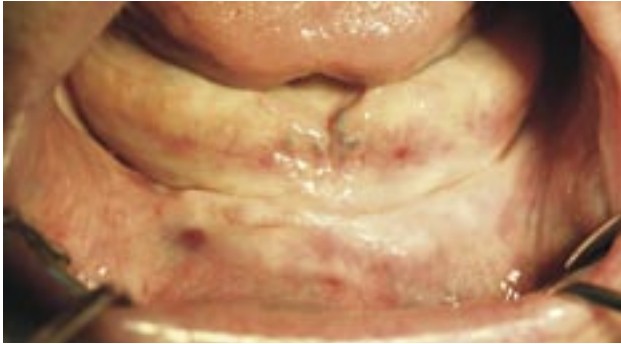


Abb. 5: Klinische Ausgangssituation des 85-jährigen Patienten.

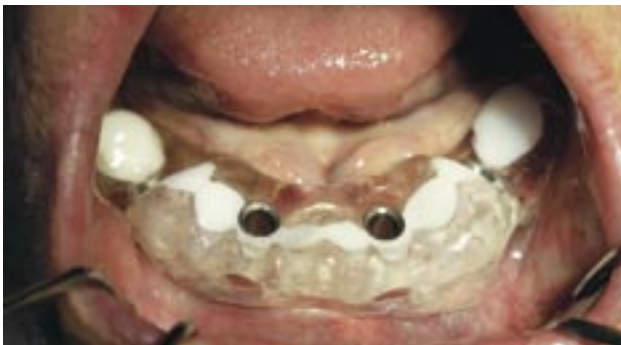

Abb. 6: Eingesetzte Bohrschablone, die aus der Scanschablone hergestellt wurde, mit einem Hülse-in-Hülse-System zur sicheren Führung der Bohrer. Die Hülsen haben einen Durchmesser von 2,0 und 2,8 mm.

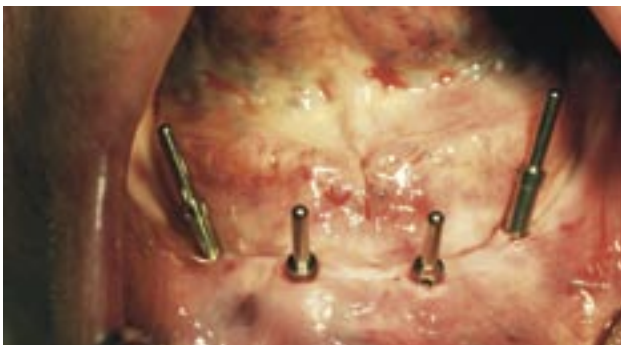

Abb. 7: Kontrolle der Achsen der angelegten Bohrstollen. Die beiden mesialen Kavitäten sind parallel und die beiden distalen sind nach mesial anguliert angelegt.

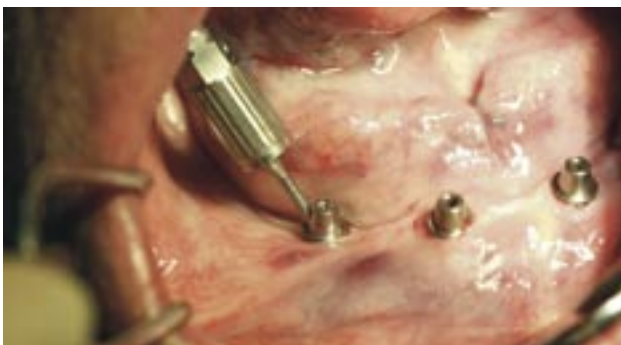

Abb. 8: Nach Implantatinsertion werden die 35° angulierten alphatech® easyfixbase® Abutments mit der optimalen Gingivahöhe auf die distalen Implantate eingesetzt und mit einem definierten Drehmoment von 25 Ncm fixiert. Der Schlüssel verdeutlicht die Implantatachse.

Die Führung des Bohrers wird über das Hülse-in-Hülse-System, welches nur 5 mm hoch ist, gewährleistet. Nach sequenzieller Aufbereitung der Bohrkanäle wird der Bohrstollen sondiert und ausgemessen. Die beiden distalen Implantate müssen eine entsprechende Länge von 14 bis 16 mm aufweisen und einen Durchmesser von 3,8 bzw. 4,3 mm haben. Die Insertion der Implantate erfolgt wie gewohnt. Die anguliert inserierten Implantate werden mit dem Parallelisierungswerkzeug ausgerichtet, um eine Einschubrichtung für die prothetische Konstruktion zu erreichen.

Sofort werden die 35° angulierten alphatech® easyfixbase® Abutments mit der optimalen Gingivahöhe auf die distalen Implantate eingesetzt und mit einem definierten Drehmoment von 25 Ncm fixiert (Abb. 7 und 8). Die Gingivahöhe kann mit dem Parallelisierungswerkzeug endgültig bestimmt werden. Für die weiteren Implantate stehen die alphatech® easyfixbase® Abutments in gerader (0°) und in 20° Angulation zur Verfügung. Die prothetische Schnittstelle ist für alle Komponenten des alphatech® Angulationskonzeptes einheitlich gestaltet. Da die Implantate mit einer ausreichend hohen Primärstabilität inseriert werden konnten (Periotestwerte -06), wurde mit den entsprechenden Abformpfosten eine geschlossene Abformung zur Herstellung einer Sofortversorgung durchgeführt. Bis zu deren Eingliederung wurden Einheilkappen eingebracht (Abb. 10). Die sich anschließende Röntgenkontrolle zeigt den spaltfreien Sitz der Abutments und die Angulation der distalen Implantate (Abb. 11).



Abb. 9: Alle Teile des alphatech® Angulationskonzeptes zusammengestellt. In der Mitte ein Modellanalog, ganz rechts davon das easyfixbase® Abutment mit Schraube, darüber die Einheilkappe. Rechts daneben der Abformpfosten mit Schraube für eine geschlossene oder offene Abformung. Über dem Modellanalog befindet sich die vergießbare Kappe für die Ankopplung einer Metallbrücke.

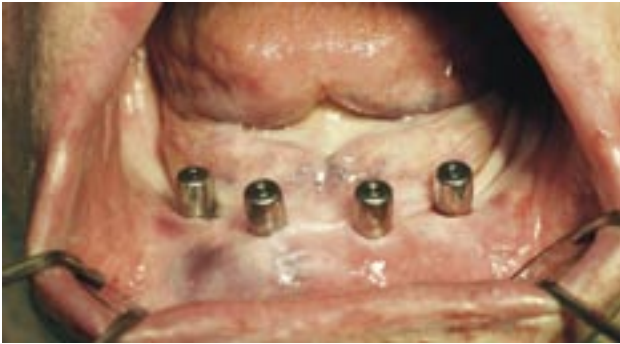

Abb. 10: Eingesetzte Einheilkäppchen post OP. Mit diesen verlässt der Patient die Praxis für einen Tag. Durch das minimalinvasive Vorgehen kann auf Nahtmaterial verzichtet werden.

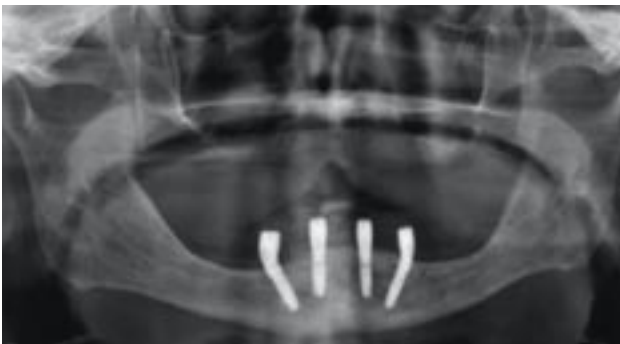

Abb. 11: Röntgenkontrolle post OP.

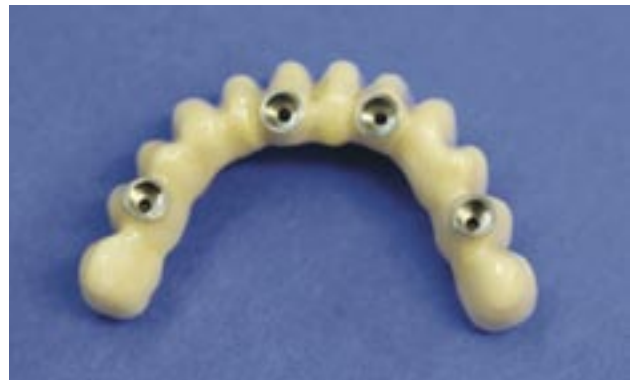
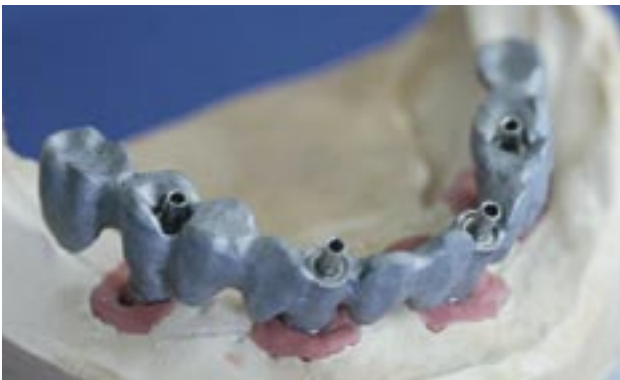
Abb. 12 und 13: Unverblendetes Metallgerüst und mit Kunststoff verblendete Brücke von basal.

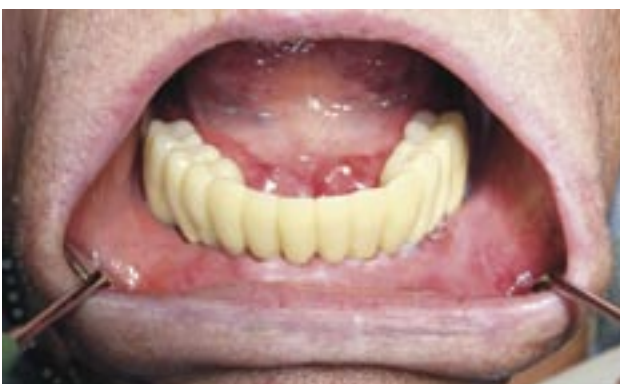

Abb. 14: Eingegliederte Brücke einen Tag post OP mit anschließender Röntgenkontrolle. Da es in regio 35 eine kleine Nachblutung gegeben hat, war ein kleiner Wundverschluss mittels Naht 5x0 notwendig.

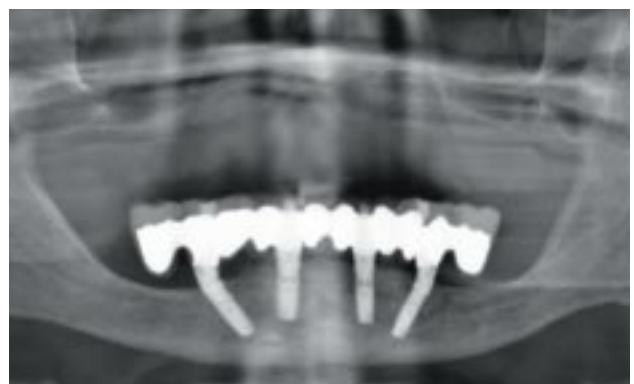

Abb. 15: Eingegliederte verschraubte, metallarmierte Brücke im Unterkiefer auf 4 alphatech Implantaten.

Nach 24 Stunden wurde für unseren 85-jährigen Patienten eine verschraubbare, metallarmierte und kunststoffverblendete Brücke als Langzeitprovisorium eingesetzt (Abb. 12 bis 14). Der Patient wurde angehalten, sich zunächst von weicher Kost zu ernähren und regelmäßig zur Prophylaxe in der Praxis vorstellig zu werden. In der anschließenden Röntgenkontrolle wird der spalt- und spannungsfreie Sitz der Brücke kontrolliert (Abb. 15). Nach der Einheilzeit der Implantate kann die Versorgung auf Metallkeramik oder auf eine Zirkonoxidbrücke umgesetzt werden. Das vorgestellte Konzept findet auch im Oberkiefer Anwendung (Abb. 16 bis 18). Dabei werden die vier mittleren Implantate parallel ausgerichtet und in regio 2 und 3 inseriert. Die distalen Implantate werden von dorsal nach mesio-cranial im 35° Winkel ausgerichtet, unter Umgehung einer Sinusbodenelevation.

### Fazit

Für dieses Vorgehen ist eine vorherige 3D-Diagnostik und Planung, sowie Herstellung und Nutzung einer Bohrschablone absolut zwingend notwendig, um alle anatomischen Strukturen zu schonen, und die knöchernen Strukturen maximal nutzen zu können. Bei reduzierter vertikaler Knochenhöhe im Seitenzahngebiet kann unter Umgehung der Augmentation die Implantanzahl reduziert werden, bei gleicher Sicherheit für Patient und Behandler. Die Sofortbelastung bei der Versorgung zahnloser Unterkiefer auf vier interforaminär inserierten

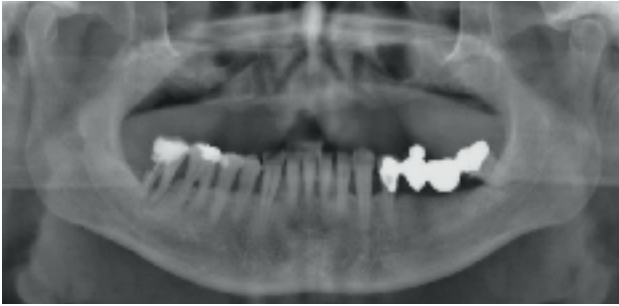


Abb. 16: Ausgangssituation im Oberkiefer bei einem 45-jährigen Patienten.

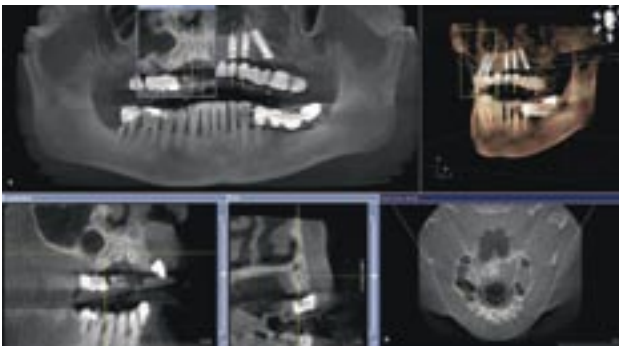


Abb. 17: Implantatplanung mit SICAT Implant im Oberkiefer. Die vier mittleren Implantate werden parallel ausgerichtet in regio 2 und 3. Die distalen Implantate werden von dorsal nach mesio-cranial im 35° Winkel ausgerichtet - unter Umgehung der Sinusbodenelevation.

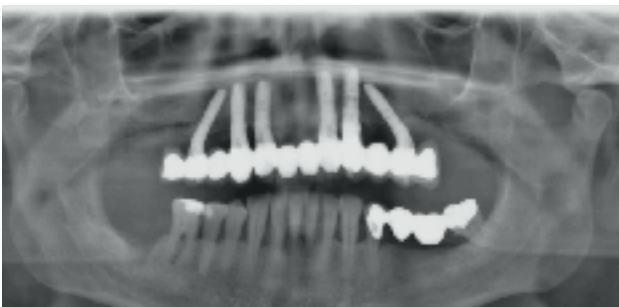


Abb. 18: Eingegliederte Brücke einen Tag post OP.

Implantaten mit Stegkonstruktion geht auf Ledermann zurück, und hat sich inzwischen als gut dokumentiertes Verfahren bewährt. Paolo Malo hat dieses Verfahren zur Aufnahme einer festen Brücke weiterentwickelt. Mit dem alphatech® Angulationskonzept ergibt sich eine sichere implantat-prothetische Sofort-Versorgungsmöglichkeit für ein enges Indikationsspektrum, deren Vorgehensweise den Patienten eine unkomfortable Übergangszeit mit herausnehmbaren, schleimhautgetragenen Versorgungen erspart, und die Ausfallzeit post operationem minimiert.

**DR. ROBERT BÖTTCHER**

Clara Zetkin Str. 6a  
99885 Ohrdruf  
dr.boettcher-praxis@gmx.de



# Gesteuerte Knochen- und Geweberegeneration:

Biomaterialien made in Germany



**CompactBone B. made in Germany**  
exklusiv von Dentegris

**BoneProtect Membrane aus porcinem Kollagen, 3-4 Monate Barrierefunktion**



CompactBone B.

BoneProtect Membrane

- Weites Indikationsspektrum für Implantologie, Parodontologie und Oralchirurgie
- 20 Jahre klinische Erfahrung aus der Ortho- und Traumatologie
- Großes Produktportfolio: Knochenaufbaumaterial, Kollagenmembrane, Kollagenvliese
- Röntgenopak (bessere Visualisierung)
- Volumenstabil, einfache Verarbeitung
- Kontrollierte und gesicherte Qualität
- Preisattraktiv und wirtschaftlich

